



ARTICOL DE CERCETARE

Rezecția transuretrală în prostatita cronică abacteriană litiazică

Artur Colța^{1*}, Vitalii Ghicavii^{1†}

¹Catedra de urologie și nefrologie chirurgicală, Universitatea de Stat de Medicină și Farmacie „Nicolae Testemițanu”, Republica Moldova.

Data primirii manuscrisului: 03.12.2021

Data acceptării spre publicare: 24.02.2022

Autor corespondent:

Colța Artur, student-doctorand

Catedra de urologie și nefrologie chirurgicală

Instituția Publică Universitatea de Stat de Medicină și Farmacie „Nicolae Testemițanu”

str. Testemițanu 29, Chișinău, Republica Moldova, MD-2025

arturcolta@gmail.com

RESEARCH ARTICLE

Transurethral resection of lithiasis in chronic nonbacterial prostatitis

Artur Colța^{1*}, Vitalii Ghicavii^{1†}

¹Department of Urology and Surgical Nephrology, Nicolae Testemitanu State University of Medicine and Pharmacy, Republic of Moldova.

Manuscript received on: 03.12.2021

Accepted for publications: 24.02.2022

Corresponding author:

Artur Colța, Ph.D. student

Department of Urology and Surgical Nephrology, Nicolae Testemitanu State University of Medicine and Pharmacy

29 Testemitanu Street, Chisinau, Republic of Moldova, MD-2025

e-mail: arturcolta@gmail.com

Titlul scurt: Rezecția transuretrală în prostatita cronică abacteriană litiazică.

Ce nu este cunoscut, deocamdată, la subiectul abordat

Principiile selectării și determinării eficienței celor mai optimale modalități de tratament endoscopic în PCAB sclerozantă și litiazică.

Ipoteza de cercetare

Determinarea posibilităților și modalităților eficiente de tratament endourolologic al obstrucției infravezicale provocată de litiaza prostatei.

Noutatea adusă literaturii științifice din domeniu

S-a demonstrat că rezecția transuretrală cu laser (Ho:YAG) în PCAB litiazică este o procedură rapidă inofensivă și de perspectivă, folosită în lichidarea obstrucției infravezicale cu rezultate clinice satisfăcătoare indiferent de dimensiunile, volumul și localizarea litiazei, cât și de posibile asocieri a acesteia cu alte patologii.

Short title: Transurethral resection of lithiasis in chronic nonbacterial prostatitis

What is not yet known on the topic

The principles of selecting and determining the effectiveness of the most optimal endoscopic techniques for the treatment of chronic nonbacterial prostatitis associated with sclerosis and prostatic calculi.

Research hypothesis

To determine the possibilities and effective ways of endourological treatment of bladder outlet obstruction caused by prostatic calculi.

Article's added novelty to this scientific topic

Transurethral laser resection holmium for lithiasis-associated chronic nonbacterial prostatitis (CNBP) has proven to be a rapid, harmless and promising procedure used to correct bladder outlet obstruction, thus showing satisfactory clinical results regardless of the size, volume and location of the prostatic calculi, even in concomitant diseases.

Rezumat

Introducere. Conform datelor din literatură, litiaza prostatei se depistează până la 80% de bărbați cu vârsta mai mare de 50 de ani. Calculii prostatei asociați cu prostatita cronică pot fi în strânsă legătură cu simptomatologia căilor urinare inferioare și pot cauza simptome nespecifice de LUTS. Între metodele

Abstract

Introduction. According to specialized literature, prostatic calculi are found in up to 80% of men over the age of 50. Prostatic calculi associated with chronic prostatitis may be closely related to lower urinary tract symptoms (LUTS) and may cause nonspecific symptoms of LUTS. The treatment

de tratament al prostatitei cronice calculoase pot fi menționate terapia medicamentoasă, intervențiile chirurgicale minim invazive și cele deschise al căror număr descrește în întreaga lume. Acest fenomen este legat, în primul rând, de apariția unor tehnologii noi de diagnostic și tratament endourologic.

Materiale și metode. În studiu au fost incluși 40 pacienți cu obstrucție infravezicală cauzată de litiiza prostatei, consecință a PCAB, diagnosticați prin ansamblul de investigații clinice și paraclinice. Metodele de tratament cu scopul înlăturării obstrucției infravezicale au fost intervențiile chirurgicale: rezecția transuretrală (TUR) (n=10 pacienți) și laser (Ho:YAG) (n=30 pacienți). Ulterior pacienții au fost supravegheați și monitorizați în dinamică la perioada de 1 și 3 luni.

Rezultate. Toți pacienții incluși în studiu cu acuze de dificultăți în micțiune (obstrucție infravezicală și prezența urinei reziduale) au fost supuși tratamentului chirurgical endoscopic. În premieră s-a efectuat la 30 de pacienți rezecția transuretrală a prostatei cu laser Ho:YAG, modul operațional de lucru cu energia pulsativă de 2,3 J și frecvența 18 Hz, puterea maximă de 18,4 W. Inciziile laser au fost efectuate la ora 5 și 7 conform cadranelor convenționale cu rezecția țesutului local și înlăturarea litiizei prostatei. Pe parcursul a 3 luni de supraveghere valoarea medie a IPSS s-a ameliorat de la $23,2 \pm 2,57$ puncte până la $12,6 \pm 0,54$ puncte; QoL de asemenea s-a modificat de la $4,83 \pm 0,51$ puncte până la $2,23 \pm 0,1$ puncte; Qmax de la $9,08 \pm 1,8$ ml/s anterior operației până la $14,07 \pm 1,7$ ml/s după intervenție; valoarea medie a urinei reziduale s-a micșorat $94,8 \pm 47,4$ ml versus $34,23 \pm 9,82$ ml. Alți 10 pacienți cu litiiza prostatei consecință a PCAB au fost tratați prin altă metodă endoscopică: incizie (ITUP) sau rezecție transuretrală (TURP). Dinamica analizelor pe parcursul supravegherii: IPSS s-a ameliorat de la $22,9 \pm 2,42$ puncte până la $10,7 \pm 0,5$ puncte; QoL s-a îmbunătățit de la $5,0 \pm 0,66$ puncte până la $2,1 \pm 0,31$ puncte; Qmax s-a modificat de la $9,34 \pm 1,29$ ml/s până la $15,82 \pm 0,44$ ml/s după intervenție. Valoarea medie a urinei reziduale s-a micșorat de la $92,9 \pm 17,95$ ml până la $38,9 \pm 5,97$ ml. A avut loc și reducere cu $15,2\text{cm}^3$ a volumului prostatei, posibil prin înlăturarea parțială a țesutului sclerosat și litiizei.

Concluzie. Ameliorarea parametrilor urodinamici a demonstrat că tratamentul chirurgical endoscopic în litiiza prostatei este o metodă eficientă de înlăturare a obstrucției infravezicale și contribuie la restabilirea micțiunii, îmbunătățind calitatea vieții acestora.

Cuvinte cheie: prostatita, cronică, abacteriană, litiiza, prostată, laser, holmium.

Introducere

Litiiza prostatei reprezintă o complicație frecventă a prostatitei cronice abacteriene (PCAB), des întâlnită în practica urologică și până în prezent o patologie puțin studiată clinic. PCAB cu complicație litiazică adesea se depistează întâmplător în diverse zone ale parenchimului, la examinarea pacienților cu simptomatologia căilor urinare inferioare (SCUI), sub forma de opacități consistente, interpretate de obicei ca calculi în prostată [1, 2, 3]. Litiiza prostatei reprezintă o afecțiune, în

apropoziții de calculi în prostatita cronică abacteriană litiazică include terapia medicamentoasă, intervențiile chirurgicale minim invazive precum și operațiile deschise, numărul acestora fiind în scădere în întreaga lume. Acest fenomen este în primul rând legat de apariția unor tehnologii noi de diagnostic și tratament endourologic.

Material and methods. The study included 40 patients with bladder outlet obstruction caused by prostatic calculi due to CNBP, who were diagnosed via a series of clinical and paraclinical investigations. The treatment methods to remove the bladder outlet obstruction included surgical approaches like transurethral resection (TUR) (n = 10 patients) and laser surgery (Ho: YAG) (n = 30 patients). Subsequently, the patients were monitored and monitored at 1 and 3 months.

Results. All included patients in the study complained of difficulty urinating (bladder outlet obstruction and residual urine) underwent endoscopic surgical treatment. 30 patients underwent transurethral resection of the prostate with Ho:YAG laser operating at pulse energy of 2.3 J and a frequency of 18 Hz, with a peak power of 18.4 W. Laser incisions were made at 5 and 7 points of a standard quadrant by local tissue resection and removal of prostate stones. During 3 months of follow-up, the mean IPSS value improved from 23.2 ± 2.57 points to 12.6 ± 0.54 points; QoL also changed from 4.83 ± 0.51 points to 2.23 ± 0.1 points; Qmax shifted from 9.08 ± 1.8 ml/s before surgery to 14.07 ± 1.7 ml/s after surgery; the mean value of residual urine decreased to 94.8 ± 47.4 ml and 34.23 ± 9.82 ml. The other 10 patients with prostate stones due to CNBP underwent another endoscopic method: incision (ITUP) or transurethral resection (TURP). The dynamics of the test findings during the follow-up period: IPSS improved from 22.9 ± 2.42 to 10.7 ± 0.5 points; QoL improved from 5.0 ± 0.66 to 2.1 ± 0.31 points; Qmax changed from 9.34 ± 1.29 ml/s to 15.82 ± 0.44 ml/s after the surgery. The average value of residual urine decreased from 92.9 ± 17.95 ml to 38.9 ± 5.97 ml. A decrease in prostate volume of 15.2cm^3 was also observed, possibly due to partial removal of sclerotic tissue and lithiasis.

Conclusion. Improvement in urodynamic parameters showed that endoscopic surgical treatment of prostate stones is an effective method for eliminating bladder obstruction and helps to restore urination, as well as improving the quality of life.

Keywords: prostatitis, chronic, nonbacterial, lithiasis, prostate, laser, holmium.

Introduction

Prostate lithiasis is a common complication of chronic nonbacterial prostatitis (CNBP), commonly encountered in urological practice and which hasn't been studied extensively in clinical practice. CNBP with complications of lithiasis is often incidentally detected in various areas of the parenchyma during examination of patients with lower urinary tract symptoms (LUTS), having a persistent opacity, usually interpreted as prostate stones [1, 2, 3]. Lithiasis of the prostate is a condition in which calculi are formed in the tissue of the

care concremenții se formează chiar în țesutul glandei sau în canalele excretoare [4, 5]. Se presupune că calculul prostatic se formează în condițiile unui proces inflamator de lungă durată prin precipitarea secreției prostatice și calcifierea corpurilor amilacei, refluxul intraprostatic în prezența dificultății micțiunii, care poate provoca prostatita clinică [6, 7]. S-a considerat, că frecvența depistării calculilor de prostată crește odată cu vârsta pacientului [6, 8]. Dar într-o serie de lucrări științifice s-a determinat o corelație clinică între formarea calculilor în prostată și sindromul cronic dureros pelvin cu simptomele tractului urinar inferior la bărbații tineri [8].

Până la implementarea în practică a ecografiei, diagnosticul litiazei prostatei era practic imposibil și se baza pe examenul digital rectal, cu ajutorul căreia calculii erau depistați în cazuri unice [9]. În ultima perioadă, numărul de pacienți la care se depistează concremenți în prostată a crescut considerabil, fapt datorat implementării în practica clinică a scanării ecografiei transrectale (TRUS-P) [10]. Conform datelor mai multor autori, calculii prostatici se depistează până la 80% de bărbați cu vârsta mai mare de 50 de ani.

Mulți autori raportează că calculii prostatici cauzează simptome nespecifice de Lower Urinary Tract Symptoms (LUTS) [10, 11], astfel s-a determinat că calculii prostatici pot provoca apariția prostatitei, care cauzează și agravează LUTS [12].

Pacienții cu litiaza prostatei asociați cu PCAB necesită tratament antiinflamator conservator sau asocieri a acestora cu incizia sau rezecția transuretrală de prostată pentru înlăturarea obstrucției infravezicale și eliminarea litiazei prostatei [13]. Calculii care provoacă OIV sau/și cei calculi în hiperplazia benignă a prostatei, pot fi înlăturați prin diverse metode de rezecții transuretrale de prostată [6, 9, 10, 13].

Materiale și metode

Cercetările s-au efectuat în clinica de urologie și nefrologie chirurgicală a IMSP SCR „Timofei Moșneaga”. Studiul se bazează pe supravegherile și cercetările clinice și de laborator, efectuate la 40 pacienți cu vârste cuprinse între 51-70 de ani (vârsta medie – 60,5 de ani) cu litiaza prostatei ca consecință a PCAB.

Criteriile de includere în cercetare au fost pacienții cu prezența obstrucției infravezicale, provocată de prostatita cronică abacteriană cu litiaza prostatei, inclusiv uneori asociată cu hiperplazia benignă de prostată (HBP) și scleroza de prostată (SP), confirmate clinic și paraclinic. Intervențiile chirurgicale s-au efectuat prin aplicarea mai multor metode endoscopice în funcție de starea anatomo-structurală a prostatei și a țesuturilor adiacente ale acesteia, determinată ca factor cauzal al simptomatologiei existente și al rezistenței afecțiunii, pentru a obține un efect maxim. Pentru a determina eficiența clinică a unor modalități de rezecție transuretrală endoscopică, cât și a momentului mai convenabil și prin ce modalitate este mai preferabil de efectuat în dependență de vârstă, starea funcțională a organismului și glandei, prezența comorbidităților, s-a realizat un studiu al modificărilor parametrilor medii ai vitezei maxime a jetului urinar, parametrilor simptomatice la scala dereglărilor micțiunii și calității vieții, volumului urinei reziduale și prostatei până la intervenție și la 1 și 3 luni după efectuarea intervenției chirurgicale. Cu scopul înlăturării

gland or in the excretory ducts [4, 5]. It is assumed that the prostate stone is formed due to a prolonged inflammatory process caused by the precipitation of prostate secretions and calcification of amyloid bodies, intraprostatic reflux with difficulty urinating, leading to clinical prostatitis [6, 7]. It has been considered that the incidence of prostate stones increases with the patient's age [6, 8]. However, a number of scientific works have determined a clinical correlation between the prostatic calculi formation and the syndrome of chronic pelvic pain followed by symptoms of the lower urinary tract in young men [8].

Before ultrasound was introduced into practice, the prostatic calculi were almost impossible to diagnose, being based only on digital rectal examination, which found stones in isolated cases [9]. Recently, the number of patients diagnosed with prostate cancer has significantly increased due to the introduction of transrectal ultrasound scanning (TRUS) into clinical practice [10]. According to some authors, up to 80% of prostate stones are found in men over 50.

Many authors report that prostate stones cause nonspecific lower urinary tract symptoms (LUTS) [10, 11], therefore, it was found that prostate stones can cause prostatitis, which leads to and worsens LUTS [12].

Patients with CNBP-associated prostate stones require conservative anti-inflammatory treatment in combination with transurethral incision or resection of the prostate to eliminate bladder obstruction and remove prostate stones [13]. Stones that cause bladder outlet obstruction (BOO) and/or stones in benign prostatic hyperplasia can be removed by various methods of transurethral resection [6, 9, 10, 13].

Material and methods

The study is based on clinical and laboratory surveillance and research, performed in 40 patients aged 51-70 years (mean age – 60.5 years) with prostate stones due to PCAB.

The study was carried out within the Department of urology and surgical nephrology, N. Testemitanu State University of Medicine and Pharmacy, and Public Medical Institution Republic and Clinical Hospital „Timofei Moșneaga”. The study is based on clinical and laboratory observations and studies conducted in 40 patients aged 51 to 70 years (mean age 60.5 years) with prostate stones caused by CNBP.

The study inclusion criteria comprised patients with bladder outlet obstruction, caused by chronic nonbacterial prostatitis with prostate stones, in some cases associated with clinically and paraclinically confirmed benign prostatic hyperplasia (BPH) and prostate sclerosis (SP). The surgeries were carried out by several endoscopic methods, depending on the anatomical and structural state of the prostate and its adjacent tissues, determined as a causal factor of the present symptoms and the persistence of the disease, in order to obtain the maximum effect. In order to determine the clinical efficacy of endoscopic transurethral resection techniques, as well as the most convenient time and choice for the optimal method to be performed, depending on the patients' age, their functional body status and gland, comorbidities, a study of parameter changes was conducted, analyzing mean values of the maximum urine flow rate, symptomatic param-

rii obstrucției infravezicale în prostatita cronică abacteriană calculoasă, cu aprecierea importanței evoluției acestor parametri și determinarea complicațiilor intra- și postoperatorii în termenele stabilite de supraveghere s-au efectuat rezecție transuretrală TUR și laser Ho:YAG.

Lotul de pacienți în baza datelor examinării din perioada preoperatorie, au fost repartizat după tipul intervenției chirurgicale executate: prin rezecția transuretrală (TUR) (n=10) și rezecția laser Ho:YAG (n=30) a litiazei prostatei.

Rezultatele și discuții.

La 30 de pacienți care au prezentat acuze de dificultăți în micțiune (obstrucție infravezicală și prezența urinei reziduale) s-a efectuat în premieră rezecția transuretrală a prostatei cu laser Ho:YAG, modul operațional de lucru cu energia pulsativă de 2,3 J și frecvența 18 Hz, puterea maximă de 18,4 W. Inciziile laser au fost efectuate la ora 5 și 7 conform cadranelor convenționale cu rezecția țesutului prostatic sclerosat și înlăturarea litiazei prostatei (Fig. 1). Rezultatele obținute în rezecția transuretrală a prostatei cu laser Ho:YAG au fost comparate și determinate anterior intervenției și peste 1 și 3 luni după operație (Tab.1).

Durata medie a intervenției a fost de 25,7 min (de la 15 până la 35 min.), durata medie a cateterizării a constituit 12 ore. Pe parcursul a 3 luni de supraveghere s-a stabilit că valoarea medie a IPSS s-a ameliorat semnificativ de la $23,2 \pm 2,57$ puncte la începutul cercetării până la $12,6 \pm 0,54$ puncte după intervenție. Mediana parametrului calității vieții, de asemenea, s-a modificat de la $4,83 \pm 0,51$ puncte până la $2,23 \pm 0,1$ puncte ($p < 0,001$). Viteza maximă a jetului urinar s-a ameliorat de la $9,08 \pm 1,8$ ml/s anterior operației până la $14,07 \pm 1,7$ ml/s după intervenție. Nici un pacient nu a necesitat intervenție chirurgicală repetată. Valoarea medie a urinei reziduale s-a micșorat considerabil după operație ($94,8 \pm 47,4$ ml versus $34,23 \pm 9,82$ ml; $p < 0,001$). În urma

eters on the scale of urination disorders and quality of life, residual urine and prostate volume prior to surgery, as well as 1 and 3 months after the surgery. In order to remove the bladder outlet obstruction in lithiasis-associated CNBP, taking into account the importance of the evolution of these parameters and determining intra- and postoperative complications, transurethral resection (TUR) and Ho:YAG laser was performed within the established follow-up time.

According to the preoperative examination data, the groups of patients were divided according to the type of surgery performed: transurethral resection (TUR) (n = 10) and Ho: YAG-laser resection of prostate stones.

Results.

For the first time, 30 patients with complaints of difficulty urinating (bladder outlet obstruction and residual urine) were subjected to transurethral resection of the prostate with a Ho: YAG laser, at an operating mode with pulse energy of 2.3 J and a frequency of 18 Hz, at maximum power of 18.4 W. Laser incisions were performed at 5 and 7 o'clock in the standard quadrant with resection of the sclerotic prostate tissue and removal of prostate stones (Figure 1). The results obtained with Ho: YAG laser transurethral resection of the prostate were compared and determined before the intervention as well as 1 and 3 months after the operation (Table 1). The results obtained via the transurethral resection of the prostate with the Ho: YAG laser were compared and determined before the intervention and 1 as well as 3 months after the surgery (Table 1).

The mean duration of the intervention was 25.7 minutes (from 15 to 35 minutes), while the mean duration of catheterization lasted 12 hours. During a 3-month follow-up, it was found that the mean IPSS has significantly improved from 23.2 ± 2.57 points at the beginning of the study to 12.6 ± 0.54 points after the intervention. The median quality of life parameter also changed from 4.83 ± 0.51 points to 2.23 ± 0.1 points (p

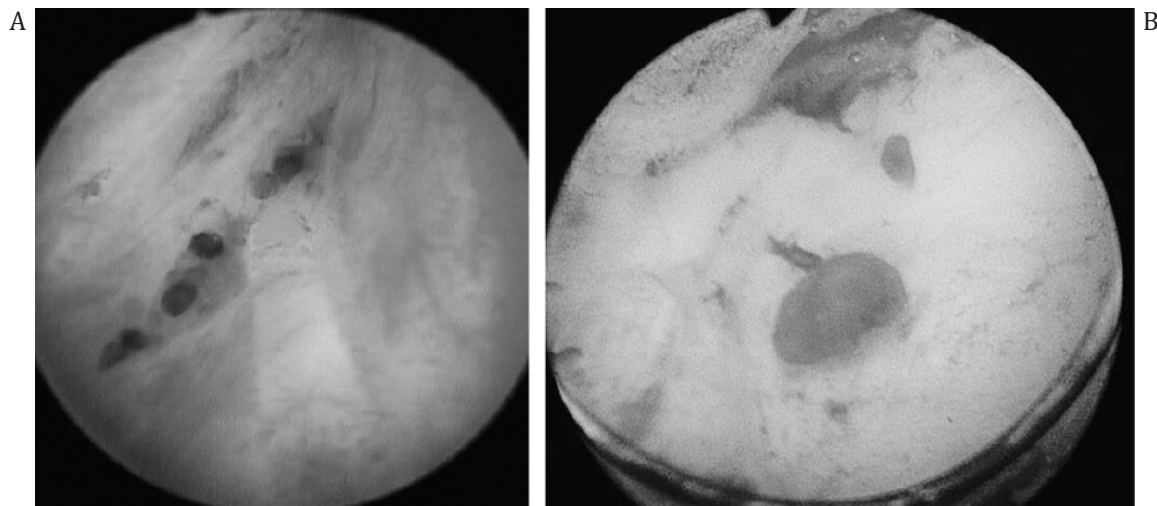


Fig.1. Imagini pre-(A) și postoperatorii (B) ale lojei prostatice după rezecția cu laser Holmium a țesutului sclerosat și extragerea calculilor prostatice.

Fig. 1 Pre-(A) and postoperative (B) images of the prostate bed after resection of sclerotic tissue via the holmium laser and removal of prostate stones

Tabelul 1. Valorile medii ale parametrilor de control preoperatori și în diverse intervale postoperatorii la pacienții supuși rezecției transuretrale a prostatei litiázice cu laser (Ho:YAG) (n = 30).

Table 1. Mean values of preoperative control parameters at different postoperative intervals in patients undergoing transurethral resection of laser-lithiasis prostate (Ho: YAG) (n = 30).

Parametrii Parameters	Preoperator Preoperatively	Postoperator Postoperatively	
		1 lună 1 month	3 luni 3 months
IPSS, puncte IPSS, points	23,2 ± 2,57	16,43 ± 1,83	12,6 ± 0,54
	-		< 0,001
QoL, puncte QoL, points	4,83 ± 0,51	2,9 ± 0,2	2,23 ± 0,1
	-		< 0,001
V. prost., cm ³ Prostate V, cm ³	42,5 ± 14,19	28,43 ± 3,22	27,3 ± 2,97
	-		< 0,001
Qmax, ml/s Qmax, ml/s	9,08 ± 1,8	12,08 ± 1,69	14,07 ± 1,7
	-		< 0,001
V. rezid., ml Residual V, ml	94,8 ± 47,4	40,4 ± 8,28	34,23 ± 9,82
	-		< 0,05

Notă: Tipul de studiu - prospectiv. Veridicitatea valorilor comparativ cu starea inițială: Testul statistic t- student, ANOVA. IPSS - scala (scorul) internațională a simptomelor prostatice; QoL - calitatea vieții pacientului; V. prost. - volumul prostatei; Qmax- viteza maximă a jetului urinar; V.rezid. - volumul urinei reziduale.

Notes: Study type - prospective. Comparative values with initial stage: Statistic test t-student, ANOVA. IPSS- international prostate symptoms score; QoL - quality of life; Prostate V.- prostate volume; Qmax- maximum flow rate; Residual V. - residual volume.

rezecției a țesutului cu laser Ho:YAG a avut loc și reducerea din volumul prostatei de la 42,5 ± 14,19 cm³ până la 27,3 ± 2,97 cm³ postoperator.

În general frecvența complicațiilor rezecției cu laser Holmium este joasă. Intraoperator au fost constatate următoarele complicații: perforația capsulei prostatei - 1 caz, lezarea pereților colului vezicii urinare în timpul morcelării - 1 caz, hemoragii - 1 caz, lezarea meatului uretral 1 caz, perforația incompletă a vezicii urinare în zona trigonului 2 pacienți. A fost necesar pentru reintervenție transuretrală repetată cu scop de a înlătura țesutul restant a prostatei - 1 pacient. În perioada postoperatorie au fost stabilite următoarele complicații: incontinența de urină tranzitorie la 3 săptămâni - 2 pacienți, incontinență de urină de stres - 1 pacient, leziunea mucoasei vezicii urinare a avut loc într-un singur caz în special în prostata de dimensiuni mai mari, un pacient a suportat incizia colului vezicii urinare din cauza stricturii acesteia din urmă. Printre complicațiile postoperatorii într-un caz s-a atestat orhiepididimită.

Incontinența urinară de regulă trecea în mod spontan în termen de 3 săptămâni. Simptomele iritative au fost prezente la 28% dintre pacienți timp de 1 lună după intervenție și la 10% timp de 3 luni. Cu toate acestea, simptomele au fost în general autolimitate și tratate cu medicamente antiinflamatoare nesteroidene. Conform datelor din literatura de specialitate, aceste complicații sunt o caracteristică tipică a rezecției cu laser Ho:YAG și pacienții trebuie să fie informați corect pentru a obține o cooperare postoperatorie bună [14, 15, 16].

La 10 pacienți cu litiáză prostatei ca consecință a PCAB au fost tratați prin altă metodă endoscopică, rezecție transuretrală a prostatei (TUR) cu înlăturarea calculilor (Fig. 2).

<0.001). The maximum urine flow rate improved from 9.08 ± 1.8 ml/s before surgery to 14.07 ± 1.7 ml/s after surgery. No patient required a repeated surgery. The mean residual urine value significantly decreased after surgery (94.8 ± 47.4 ml versus 34.23 ± 9.82 ml; p <0.001). After tissue resection with the Ho: YAG laser, prostate volume also decreased from 42.5 ± 14.19 cm³ to 27.3 ± 2.97 cm³ after surgery.

Commonly, the frequency of complications of Holmium laser resection is low. The following intraoperative complications were found: perforation of the prostate capsule - 1 case, damage of the bladder neck walls during fragmentation - 1 case, haemorrhage - 1 case, damage to the urethral meatus - 1 case, incomplete perforation in the trigone area of the bladder - 2 patients. Repeated transurethral reoperation was required to remove the remaining prostate tissue - 1 patient. Postoperatively, the following complications were determined: transient urinary incontinence over 3 weeks - 2 patients, stress urinary incontinence - 1 patient, bladder mucosa injury occurred in 1 case with larger prostate, 1 patient suffered a bladder neck incision due to the bladder stricture. Orchiepididymitis also occurred.

Urinary incontinence usually resolved spontaneously within 3 weeks. Symptoms of irritation were present in 28% of patients within 1 month after surgery and in 10% within 3 months. However, the symptoms commonly went away on their own and were treated with non-steroidal anti-inflammatory drugs. According to specialized literature, these complications are typical for Ho: YAG laser resection and patients should be properly informed to achieve good postoperative interaction [14, 15, 16].

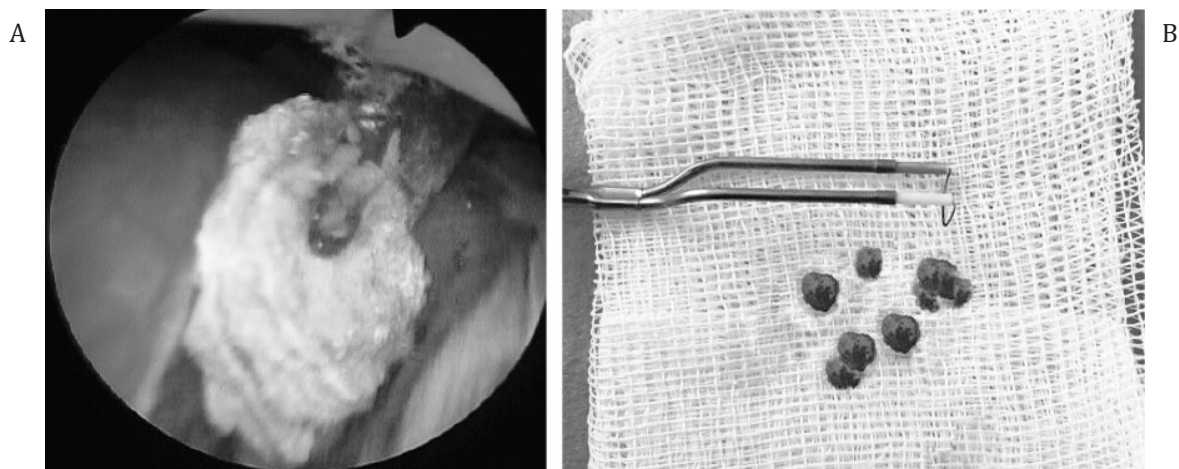


Fig. 2 Calculi extrași endoscopic din țesutul prostatei (post - TUR)

Fig. 2 Calculi obtained endoscopically from prostate tissue (after TUR)

La acești pacienți s-a realizat o analiză comparativă a modificărilor următorilor parametri: Q_{max} , IPSS, QoL, v. prostatei și v. reziduală, determinată și evoluția lor în aceleași perioade (preoperator și postoperator la 1 și 3 luni). Dinamica modificărilor simptomelor subiective (IPSS și QoL) și a parametrilor obiectivi (Q_{max} , volumul de urină reziduală și al prostatei) a pacienților este prezentată în Tabelul 2.

Metodele principale ale TUR, aplicate la pacienți, au fost incizia transuretrală a prostatei (ITUP), rezecția transuretrală a prostatei (TURP), rezecția subtotală a glandei, precum și combinarea acestor modalități. Incizia și rezecția transuretrală a prostatei, a avut ca scop jugularea proceselor de retenție din organ, care s-au aflat la baza evoluției clinice a afecțiunii și a fost executată cu înlăturarea minimă a țesutului prostatic. Astfel prin incizie sau rezecție transuretrală a fost lichidat factorul cauzal al retenției secreției și ca rezultat al deschiderii canalelor glandei s-a evacuat conținutul stagnant al acestora (Fig. 2)

Atunci când în prostată s-au depistat concremente multiple sau focare de scleroză, s-a executat rezecția subtotală cu scopul înlăturării întregului țesut al organului și a concremențelor depistate (Fig. 3).

Durata medie a intervenției a fost de 35 min, cateterizarea vezicii urinare a constituit în mediu 24 ore. Pe parcursul supravegherii s-a stabilit că valoarea medie a IPSS s-a ameliorat de la $22,9 \pm 2,42$ puncte până la $10,7 \pm 0,5$ puncte. Indexul calității vieții de asemenea, s-a îmbunătățit de la $5,0 \pm 0,66$ puncte până la $2,1 \pm 0,31$ puncte ($p < 0,001$). Q_{max} s-a ameliorat de la $9,34 \pm 1,29$ ml/s până la $15,82 \pm 0,44$ ml/s după intervenție. Valoarea medie a urinei reziduale s-a micșorat de la $92,9 \pm 17,95$ ml până la $38,9 \pm 5,97$ ml ($p < 0,001$). În urma rezecției cu laser Ho:YAG a avut loc și reducerea din volumul prostatei de la $56,74 \pm 21,5$ cm³ până la $32,05 \pm 5,15$ postoperator.

La toți pacienții perioada postoperatorie precoce a decurs fără complicații, practic a lipsit hemoragia. Deja la prima examinare de control s-a constatat o ameliorare semnificativă a simptomatologiei subiective, creșterea parametrilor Q_{max} și lipsa urinei reziduale (Tabelul 2).

Another endoscopic method of treatment, namely, the transurethral resection of the prostate (TURP) with removal of stones, was performed in 10 patients with prostatic calculi due to CNBP (Figure 2). A comparative analysis of the changes in the following parameters was performed: Q_{max} , IPSS, QoL, prostate volume and residual volume, as well as by determining their evolution in the same periods (before and at 1 and 3 months after surgery). The dynamic changes in patients' subjective symptoms (IPSS and QoL), as well as of the objective parameters (Q_{max} , volume of residual urine and prostate) are shown in Table 2.

The main TURP methods applied to patients were the transurethral incision of the prostate (TUIP), transurethral resection of the prostate (TURP), subtotal resection of the prostate, and a combination of these methods. Incision and transurethral resection of the prostate, aimed at regulating the restraining organ processes, which were underlying the disease clinical evolution, were performed by minimally removal of prostate tissue. Thus, the causal factor of secretion retention was eliminated via incision or transurethral resection, whereas the stagnant content of glandular ducts was eliminated by open surgery (Figure 2).

If multiple calculi or sclerotic foci were found within the prostate, the subtotal resection was performed to remove the whole organ tissue, as well as of the detected calculi (Fig. 3).

The mean surgery duration was 35 minutes; the mean time of bladder catheterization was 24 hours. During the follow-up, it was found that the mean IPSS value improved from 22.9 ± 2.42 to 10.7 ± 0.5 points. The quality of life index also improved from 5.0 ± 0.66 points to 2.1 ± 0.31 points ($p < 0.001$). Q_{max} improved from 9.34 ± 1.29 ml/s to 15.82 ± 0.44 ml/s after the intervention. The mean residual urine value decreased from 92.9 ± 17.95 ml to 38.9 ± 5.97 ml ($p < 0.001$). Following the Ho: YAG laser resection, there was also a decrease in prostate volume from 56.74 ± 21.5 cm³ to 32.05 ± 5.15 after surgery.

Tabelul 2. Valorile medii ale parametrilor de control preoperatori și în diverse intervale postoperatorii la pacienții supuși rezecției transuretrale a prostatei litiiazice (TUR-P) (n = 10).

Table 2. Mean values of preoperative control parameters at different various postoperative intervals in patients undergoing transurethral resection of prostate lithiasis (TUR-P) (n = 10).

Parametrii Parameters	Preoperator Preoperatively	Postoperator	
		1 lună 1 month	3 luni 3 months
IPSS, puncte IPSS, points	22,9 ± 2,42	15,6 ± 0,62	10,7 ± 0,5
	-		< 0,001
QoL, puncte QoL, points	5,0 ± 0,66	3,0 ± 0,3	2,1 ± 0,31
	-		< 0,001
V. prost., cm ³ Prostate V., cm ³	56,74 ± 21,5	33,94 ± 4,87	32,05 ± 5,15
	-		< 0,001
Qmax, ml/s Qmax, ml/s	9,34 ± 1,29	13,65 ± 0,41	15,82 ± 0,44
	-		< 0,001
V. rezid., ml Residual V., ml	92,9 ± 17,95	48,4 ± 5,56	38,9 ± 5,97
	-		< 0,05

Notă: Tipul de studiu - prospectiv. Veridicitatea valorilor comparativ cu starea inițială: Testul statistic t-student, ANOVA. IPSS - scala (scorul) internațională a simptomelor prostatice; QoL - calitatea vieții pacientului; V. prost. - volumul prostatei; Qmax- viteza maximă a jetului urinar; V.rezid. - volumul urinei reziduale.

Notes: Study type - prospective. Comparative values with initial stage: Statistic test t-student, ANOVA. IPSS- international prostate symptoms score; QoL - quality of life; Prostate V.- prostate volume; Qmax- maximum flow rate; Residual V. - residual volume.

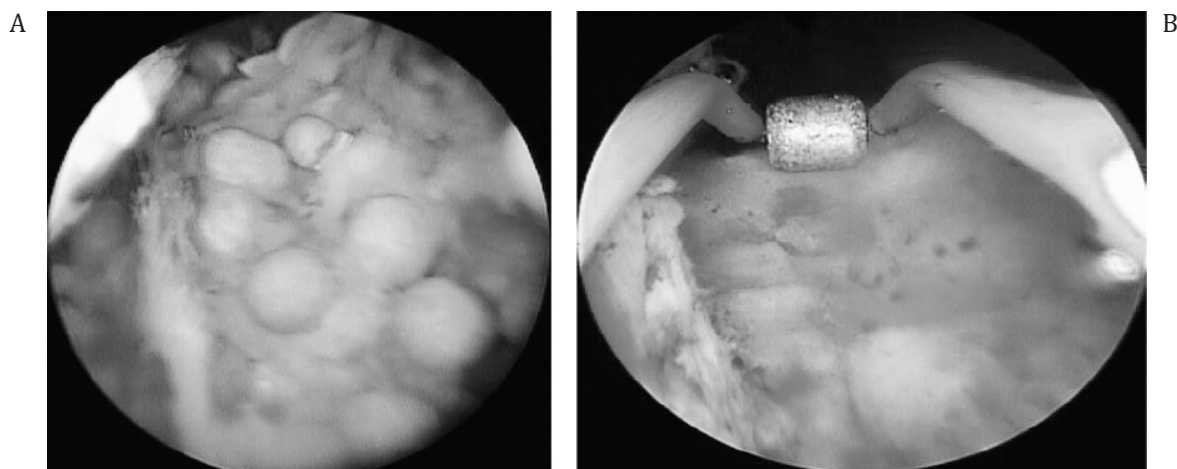


Fig. 3 Rezecția transuretrală cu evacuarea litiazei multiple prostatice. Imaginea pre-(A) și postoperatorie (B) ale lojei prostatei după TUR.
Fig. 3 Transurethral resection with removal of multiple prostate stones. Pre- (a) and postoperative (b) image of the prostate bed after TUR.

Deci rezecția transuretrală a prostatitei abacteriene cronice calculoase posedă o eficacitate clinică înaltă manifestată prin restabilirea rapidă a calității micționale. Valorile crescute ai eficacității și inofensivității permit de a considera metodele date de tratament eficient în PCAB calculoasă.

Un avantaj major al ITUP față de TURP, important, mai ales, la pacienții mai tineri, dar care trebuie considerat și în cazul vârstnicilor, este incidența mult mai scăzută a ejaculării retrograde. Dacă în cazul TURP este acceptată o incidență a ejaculării retrograde de aproximativ 50-95%, în cazul ITUP această valoare scade dramatic, ajungând chiar sub

All patients in the early postoperative period showed no complications and almost no bleeding was recorded. However, during the first follow-up examination, a significant improvement in subjective symptoms, an increase in Qmax indicators and the lack of residual urine were revealed (Table 2).

Consequently, transurethral resection of lithiasis in chronic nonbacterial prostatitis showed a high clinical efficiency, manifested with significant recovery of micturition. The high values of efficacy and safety allow considering these methods as effective treatment in lithiasis-associated CNBP.

10%. Deoarece durata intervenției chirurgicale este relativ mică, în cazul ITUP, tulburările hidroelectrolitice nu sunt întâlnite, nefiind menționate în nici un studiu important. ITUP este realizată mult mai rapid decât TURP, iar volumul de lichid necesar pentru lavaj este semnificativ mai mic. Hemoragia severă, care să impună transfuzia sanguină apare extrem de rar la pacienții cu ITUP [15, 16].

Așa dar, eficacitatea clinică a rezecției cu laser holmium (Ho:YAG) și a rezecției transuretrale monopolare a prostatei (TURP) sunt comparabile. Însă, spre deosebire de TUR, efectuarea rezecției cu laser holmium nu este limitată de volumul prostatei și este posibilă în diverse dimensiuni ale glandei. Totodată această metodă asigură un risc mai redus de apariție a hemoragiei în perioada intra- și postoperatorie, exclude evoluția sindromului „intoxicării hidrice”, contribuie la micșorarea posibilităților de apariție a complicațiilor infecțio-inflamatoare prin reducerea termenelor de aflare a cateterului uretral și a perioadei de spitalizare a pacientului. Totodată, considerăm, că rezecția cu laser holmium a prostatei reprezintă o metodă chirurgicală de tratament eficientă și inofensivă a OIV, provocată de PCAB și consecințele acestea ce se manifestă prin restabilirea rapidă a calității micțiunii și este accesibilă pentru toate categoriile de pacienți. În baza rezultatelor obținute, concluzionăm că utilizarea rezecției cu laser este posibilă la pacienții cu volumul prostatei de diverse dimensiuni în prezența posibilităților tehnice de a folosi morcelatorul. Intervențiile cu laser pot fi efectuate și celor cu coagulopatii, pacienților în insuficiență renală cronică, în dializă cronică, cu forma obstructivă a PCAB. Rezecția cu laser prezintă unele avantaje suplimentare prin volumul mai mic de pierdere a sângelui și prin durata mai scurtă de cateterizare a uretrei. Incidența complicațiilor rezecției cu laser Ho:YAG în general este joasă. Astfel de rezultate destul de reușite în rezecția Ho:YAG au publicat mai multe centre clinice [11, 18, 19, 20].

Unul dintre dezavantajele utilizării Ho:YAG rămâne a fi durata efectuării manipulării, sub acest aspect, TUR prezintă un avantaj. Durata rezecției cu laser se majorează semnificativ din contul procesului de extragere a țesutului rezecat, sau a calculilor (voluminoase sau multiple) deoarece dimensiunea fragmentelor înlăturate este limitată de dimensiunea uretrei. Pentru a depăși dificultățile care apar la efectuarea rezecției cu Ho:YAG, a fost creat un model de morcelator transuretral. Datorită acestuia a devenit posibilă modificarea tehnicii de efectuare a rezecției prin executarea morcelării țesutului înlăturat în interiorul vezicii urinare. Aceasta permite extragerea completă a (lobului median și celor laterali ai prostatei) țesutului extirpat prostatic împreună cu calculii prostatei, fără a recurge la procesul îndelungat de împărțire a țesutului înlăturat în porțiuni mai mici. Ca rezultat, a crescut posibilitatea de înlăturare a țesutului, totodată manipularea rămâne a fi miniinvasivă. Contraindicațiile absolute pentru efectuarea rezecției transuretrale cu laser Holmium poate fi starea foarte gravă a pacientului, starea de decompensare a organelor vitali importante, prezența afecțiunilor inflamatoare acute, care nu fac excepție de la cele caracteristice pentru orice altă intervenție chirurgicală

The main advantage of TUIP over TURP, are particularly appropriate for younger patients, but which needs to be considered in the elderly as well, due to a lower rate of retrograde ejaculation. If, in TURP, the frequency of retrograde ejaculation is about 50-95%, then in TUIP this value sharply decreases, reaching even less than 10%. Since the operation length is relatively shorter in TUIP, hydroelectrolytic disturbances are not encountered or mentioned in any important study. TUIP as a method of treatment is performed much faster than TURP and requires a significantly less amount of liquid for washing. Severe bleeding requiring blood transfusion is extremely rare in patients with TUIP [15, 16, 17, 21, 22].

Therefore, the clinical efficacy of holmium laser resection (Ho: YAG) and monopolar transurethral resection of the prostate (TURP) are comparable. However, unlike TURP, the holmium laser resection is not limited by prostate volume and can be carried out in various gland sizes. At the same time, this method provides a lower risk of bleeding during the intra- and postoperative period, excluding the „water intoxication” syndrome, helping reduce the occurrence of infectious and inflammatory complications by shortening the time of the urethral catheterization and the period of patient’s hospital stay. At the same time, we consider that holmium laser resection of the prostate is an effective and safe surgical approach of BOO, caused by CNBP, as well as of its consequences, followed by rapid recovery of urine quality and may be available to all categories of patients. Based on the obtained results, we conclude that the use of laser resection is possible in patients with various-sized prostate glands, provided that the technical possibilities of using a morcellator are available. Laser interventions can also be performed in patients with coagulopathies, chronic renal failure, chronic dialysis, and obstructive CNBP. Laser resection has some additional benefits due to less blood loss and shorter urethral catheterization time. The incidence of complications of Ho: YAG laser resection is generally low. These relevant successful results of Ho: YAG resection have been reported by several clinical centres [11, 18, 19, 20].

One of the disadvantages of Ho:YAG is the operating time if compared to TURP, which is faster than Ho:YAG operation technic. The consumption time needed for laser resection is significantly higher due to the removal of resected tissue or stones (bulky or multiple), since the size of the removed fragments is limited by the size of the urethra. To overcome the difficulties encountered in Ho: YAG resection, a transurethral morcellator model was created. Thus, the change in the resection technique enabled to fragment the removed tissue inside the bladder. This allows the complete extraction (middle and lateral lobes of the prostate) of the prostate tissue together with the prostate stones, without dividing the removed tissue into smaller parts, a processes requiring a longer time duration. As a result, the possibility of tissue removal increases, while the manipulations are minimally invasive. Absolute contraindications for transurethral resection via holmium laser include the patient’s severe condition, the decompensated condition of the vital

planificată. Intervenția nu poate fi executată în imposibilitatea tehnică de a introduce rezectoscopul prin uretră în vezica urinară (anchiloză articulațiilor coxofemorale, strictura uretrei pronunțată și extinsă). Contraindicație relativă este prezența la pacient a microcistului, ce poate deranja executarea inofensivă a morcelării țesutului.

Prin urmare, selectarea metodei de tratament al obstrucției prostatolitiazice depinde și de utilizarea tehnică a clinicii, voința pacientului, prezența complicațiilor recurente, tipul medicamentelor pe care pacientul le administrează.

Concluzii.

1. Intervențiile endoscopice transuretrale sunt metode de selecție în tratamentul chirurgical al PCAB litiazică, indiferent de dimensiunile, volumul și localizarea litiazei, cât și de posibile asocieri a acesteia cu alte patologii (HBP, SP etc.)

2. Incizia și rezecția transuretrală sunt metode de tratament chirurgical eficient și inofensiv și la pacienții cu PCAB litiazică datorită traumatismului mai diminuat, ratei complicațiilor mai mici și letalității reduse considerabil, la aceași eficacitate, comparativ celor utilizate anterior.

3. Intervențiile endoscopice transuretrale cu laser (rezecția și enuclearea laser) ca metode inofensive miniinvasive de tratament, pot fi utilizate ca alternativă TURP monopolar standard în intervenții chirurgicale la pacienții cu PCAB litiazică, OIV cu simptome ale căilor urinare inferioare. Rezecția laser se caracterizează printr-un caracter invaziv și traumatizant redus, lipsa de complicații hemoragice, a incontinenței urinare și „sindromului intoxicației hidrice”, exercită acțiune imediată (instantanee), iar utilizarea ei se caracterizează prin ameliorarea obiectivă și subiectivă a stării pacienților, fără a ceda prin eficiența ameliorării constatate după TURP. Rezecția laser Holmium nu este limitată de dimensiunile prostatei și este posibilă la pacienții cu un volum al PCAB calculoasă de diverse dimensiuni și cărora le este contraindicată efectuarea electrorezecției transuretrale sau adenomectomia deschisă, în special la pacienții ce administrează anticoagulante sau cu un risc înalt de dezvoltare a complicațiilor cardiovasculare. Frecvența dezvoltării complicațiilor tardive este mai redusă și mai puțin pronunțată comparativ cu cea atestată în TURP.

4. Tratamentul endoscopic transuretral include diverse modalități, cum sunt incizia și rezecția transuretrală, incizia și rezecția laser, indicate pentru OIV a complicațiilor PCAB, care minimizează riscul de apariție al complicațiilor, cu impact minim invaziv în condiții de siguranță mai mare pentru pacient. Selectarea corectă a acestora în dependență de OIV provocată de consecințele PCAB netratate sporește rata succesului intervențiilor și minimizează riscul apariției complicațiilor. Eficacitatea înaltă și traumatismul redus a intervențiilor endoscopice au permis de a extinde indicațiile utilizării lor, iar în unele situații să devină metode de selecție în tratamentul unui șir de afecțiuni urologice și a complicațiilor acestora. Se consideră că la astfel de bolnavi de PCAB cu dereglări micționale (manifestări ai OIV) în primul rând e necesar de suspectat așa consecințe ca scleroza prostatei, calculii prostatici etc. Datorită implementării

organs, and presence of acute inflammatory diseases, which are no exception and are characteristic of any other elective surgery. The intervention cannot be carried out if it is technically impossible to insert the resectoscope through the urethra into the bladder (ankyloses of the hip joints, pronounced and enlarged urethral stricture). A relative contraindication is the presence of a microcyst in the patient, which can interfere with the safety of tissue fragmentation.

Therefore, the choice of optimal treatment of lithiasis in bladder outlet obstruction also depends on the technical equipment of the clinic, the patient's will, the presence of recurrent complications, the drugs that the patient administers.

Conclusions.

1. Transurethral endoscopic interventions are the methods of choice in the surgical treatment in lithiasis-associated CNBP, regardless of the size, volume and location of prostatic calculi, as well as in other possible pathologies (BPH, SP, etc.).

2. Transurethral incision and resection are effective and safe surgical methods in treatment of patients with lithiasis-associated CNBP, followed by a lower incidence of injuries, complications and significantly lower mortality rate, showing the same effectiveness as those used before.

3. Laser transurethral endoscopic interventions (laser resection and enucleation), being both minimally invasive and safe treatment methods, can be used as an alternative surgical approach to standard monopolar TURP in patients with lithiasis-associated CNBP, as well as in cases of BOO with lower urinary tract symptoms. Laser resection is characterized by a less invasive and traumatic nature, lack of haemorrhagic complications, urinary incontinence and “water intoxication syndrome”, showing an immediate (instantaneous) response, and being characterized by objective and subjective improvement of patients' condition, without diminishing its efficiency if compared to patient's outcomes found after TURP. Holmium laser resection is not limited to the size of the prostate and is likely to be carried out in patients with lithiasis-associated CNBP of various sizes and volume and in those for whom transurethral electroresection or open adenomectomy is contraindicated, especially in patients taking anticoagulants, or those at high risk of developing cardiovascular complications. The incidence of late complications is lower and less pronounced compared with TURP.

4. Transurethral endoscopic treatment includes a variety of methods including transurethral incision and resection, laser incision and resection that are recommended for complications of BOO-associated CNBP and which minimize their risk, being considered minimally invasive and safer for the patient. Choosing them correctly, depending on the BOO caused by the consequences of untreated CNBP, which increases the successful rate of interventions and minimizes the risk of complications. The high efficiency and low invasiveness of endoscopic interventions enabled to expand the indications for their use, and in some cases to become the methods of choice in treatment of a number of urological diseases and their complications. It is considered that patients with CNBP suffering from urinary disorders (like

În ultimii ani și dotării clinicilor de urologie cu tehnologii miniminvasive, majoritatea pacienților cu OIV provocată de consecințele PCAB sunt supuși tratamentului endoscopic.

Conflict de interese

Nimic de declarat

Contribuția autorilor

Ambii autori au contribuit în mod egal la realizarea cercetării, analiza datelor, scrierea și redactarea manuscrisului. Ambii autori au citit și au aprobat versiunea finală a articolului.

BOO), should be first suspected of prostate sclerosis, stones, etc. Due to the recent implementation and equipping the urology clinics with minimally invasive technologies, most patients with BOO caused by CNBP should undergo an endoscopic treatment.

Conflict of interests

Nothing to declare

Authors' contribution

Both authors contributed equally to the research, data analysis, and writing of the manuscript. Both authors read and approved the final article.

Referințe / references

1. Bedir S., Kilciler M., Akay O. et al.: Endoscopic treatment of multiple prostatic causing urinary retention. *Int. J. Urol.* 2005; 12: 693-695.
2. Cao J. J., Huang W., Wu H. S., Cao M., Zhang Y., Jin X. D. Prostatic calculi: Do they matter? *Sexual Medicine Reviews*, 2018; 6 (3): 482-491.
3. Fei X., Jin W., Hua S., Song, Y. Prospective study on association of prostatic calcifications with clinical symptoms and results of treatment in men with type III prostatitis. *Scientific Reports*, 2017; 7 (1): 1-6.
4. Geavlete P. A. Endoscopic Diagnosis and Treatment in Prostate Pathology: Handbook of Endourology. *Academic Press*; 1st edition. 2016; 218.
5. Geavlete P., Niță G., Persu C., Geavlete B. Endoscopic Treatment of Prostatic Lithiasis. In *Endoscopic Diagnosis and Treatment in Prostate Pathology. Academic Press*, 2016; 195-202.
6. Geramoutsos I., Gyftopoulos K., Perimenis P. et al. Clinical correlation of prostatic lithiasis with chronic pelvic pain syndromes in young adults. *European Urology*, 2004; 45 (3): 333-338.
7. Grigore N., Pîrvuț V., Mihai I., Hașegan A. Prostate Lithiasis. *Acta Medica Transilvanica*, 2017; 22 (2).
8. Hyun J. S. Clinical significance of prostatic calculi: a review. *The World Journal of Men's Health*, 2018; 36 (1): 15-21.
9. Kim S. H., Jung K. I., Koh J. S. et al. Lower urinary tract symptoms in benign prostatic hyperplasia patients: orchestrated by chronic prostatic inflammation and prostatic calculi? *Urologia Internationalis*, 2013; 90 (2): 144-149.
10. Kim W. B., Doo S. W., Yang W. J., Song, Y. S. Influence of prostatic calculi on lower urinary tract symptoms in middle-aged men. *Urology*, 2011; 78 (2): 447-449.
11. Park S. W., Nam J. K., Lee S. D., Chung M. K. Are prostatic calculi independent predictive factors of lower urinary tract symptoms? *Asian Journal of Andrology*, 2010; 12 (2): 221.
12. Popescu N., Dragoescu P. O., Tiu C. Correlation of sonographic findings with clinical presentation and surgical management of prostatic lithiasis. *Ultraschall in der Medizin-European Journal of Ultrasound*. 2007; 28 (S1): 14-3.
13. Priyadarshi V., Sehgal, N. A completely calcified prostate. *Urology Annals*, 2016; 8 (4): 468.
14. Shoskes D. A., Lee C. T., Murphy D., Kefer J., Wood H. M. Incidence and significance of prostatic stones in men with chronic prostatitis/chronic pelvic pain syndrome. *Urology*, 2007; 70 (2): 235-238.
15. Гусейнов Ф. И. Камни предстательной железы у больных аденомой и раком простаты. *Автореферат дисс. канд. мед. наук. Москва*, 2013.
16. Soric T. et al. Clinical and biochemical influence of prostatic stones. *Urologia Internationalis*. 2017; 98 (4): 449-455.
17. Venyo A. Prostatic Calculi: A Review of the Literature. *Web-medCentral Urology* 2012, 3(6):WMC003463 doi:10.9754/journal.wmc.2012.003463.
18. Wang H., Ma M., Qin F., Yuan, J. The influence of prostatic calculi on lower urinary tract symptoms and sexual dysfunction: a narrative review. *Translational Andrology and Urology*, 2021; 10(2): 929.
19. Yucel C., Budak S. Association between large prostate calculi and prostate cancer. *Archivio Italiano di Urologia e Andrologia*, 2018; 90(3): 181-183.
20. Гусейнов Ф. И. Камни предстательной железы у больных аденомой и раком простаты. *Автореферат дисс. канд. мед. наук. Москва*, 2013.
21. Джапаров Ж. Т., Усупбаев А. Ч. et al. Доброкачественная гиперплазия предстательной железы в сочетании с хроническим калькулезным простатитом. *Вестник КРСУ*, 2017; 17 (10): 26-28.
22. Усович А. К., Краснобаев, В. А. Особенности структурной организации мышечной ткани и образование конкрементов в простате человека. *Новости хирургии*, 2012; 20 (4): 81-86.

ORCID ID autorului / Authors's ORCID ID:

Artur Colța, <https://orcid.org/0000-0002-1291-1237>

Vitalii Ghicavii, <https://orcid.org/0000-0002-2130-9475>